

ЭКСПЕРИМЕНТАЛЬНАЯ МЕДИЦИНА

УДК 591.8:599.323.4:661.744.14
© В.Н. Морозов, В.И. Лузин, 2023

В.Н. Морозов¹, В.И. Лузин² **ВЛИЯНИЕ 60-ДНЕВНОГО ВВЕДЕНИЯ ТАРТРАЗИНА НА УЛЬТРАСТРУКТУРУ ХРОМАФФИННЫХ КЛЕТОК МОЗГОВОГО ВЕЩЕСТВА НАДПОЧЕЧНИКОВ У КРЫС**

¹ФГАОУ ВО «Белгородский государственный национальный
исследовательский университет», г. Белгород

²ГУ «Луганский государственный медицинский университет
им. Святителя Луки», г. Луганск

Цель. Изучить ультрамикроскопические особенности хромаффинных клеток мозгового вещества надпочечников крыс после 60-суточного воздействия тартразина.

Материал и методы. Эксперимент проведен на 18 белых половозрелых крысах самцах. Животным контрольной группы ежедневно на протяжении 60 суток внутрижелудочно вводили 1 мл физиологического раствора, а крысам 1- и 2-й групп – эквивалентное количество тартразина в дозировке 750 и 1500 мг/кг. В соответствии с протоколом для электронно-микроскопического исследования проводили обработку образцов надпочечников.

Результаты. Во 1-й группе в ядре темных и светлых эндокриноцитов преобладал гетерохроматин, распределенный в кариоплазме в виде умеренно плотных мелкозернистых скоплений; в цитоплазме выявлялись малого размера секреторные гранулы и слабо выраженная гранулярная эндоплазматическая сеть. В части митохондрий наблюдались разрушенные кристы и мембрана. В 2-й группе к вышеописанным изменениям добавлялось больше участков цитоплазмы с разрушенным содержимым между митохондриями.

Заключение. Электронно-микроскопические изменения хромаффинных клеток мозгового вещества надпочечников, вызванные 60-суточным воздействием тартразина, указывают на снижение их функциональной активности, которая имеет прямую зависимость от его вводимой дозы тартразина.

Ключевые слова: надпочечник, мозговое вещество, хромаффинные клетки, ультраструктура, тартразин.

V.N. Morozov, V.I. Luzin **THE EFFECT OF 60-DAY ADMINISTRATION OF TARTRAZINE ON THE ULTRASTRUCTURE OF CHROMAFFIN CELLS OF THE ADRENAL MEDULLA IN RATS**

Objective. To study the ultramicroscopic features of chromaffin cells of the adrenal medulla of rats after 60-day exposure to tartrazine.

Material and methods. The experiment was carried out on 18 white mature rats. One ml of saline solution was administered intragastrically to animals of the control group daily for 60 days, while the rats of groups I and II were given an equivalent volume of tartrazine at a dosage of 750 and 1500 mg/kg, respectively. In accordance with the protocol for electron microscopy, the samples of adrenal glands were processed.

Results. In the nucleus of dark and light endocrinocytes, heterochromatin predominated, distributed in the karyoplasm in the form of moderately dense fine-grained accumulations; in the cytoplasm, small secretory granules and a weakly developed rough endoplasmic reticulum were detected in group I. Some mitochondria have destroyed cristae and membrane. In group II, in addition to the changes described above, more areas of the cytoplasm with destroyed contents between the mitochondria were recorded.

Conclusion. Electron-microscopic changes in chromaffin cells of the adrenal medulla, caused by 60-day exposure to tartrazine, indicate a decrease in their functional activity which is directly dependent on the administered dose.

Key words: adrenal gland, medulla, chromaffin cells, ultrastructure, tartrazine.

Естественное сырье, которое используется для производства продуктов питания, средств гигиены, косметики, в большинстве случаев, имеет неяркие, блеклые цвета. В связи с этим производители прибегают к искусственному улучшению колориметрических характеристик выпускаемой продукции при помощи пищевых красителей для улучшения внешнего вида продукта, что стимулирует покупательский спрос [1].

Одним из наиболее часто используемых красителей желто-оранжевого цвета является тартразин – представитель группы азокрасителей. Его применяют для создания насыщенного желтого или оранжевого цвета сладким

газированным напиткам, желе, мармеладу, а также средствам личной гигиены, косметике и оболочкам лекарственных препаратов. Окраска выходного продукта, обусловленная тартразином, является стойкой, а стоимость данного пищевого красителя невысокая [2].

Однако анализ экспериментальных и клинических данных показал, что при воздействии тартразина обнаруживаются такие неблагоприятные побочные эффекты, как аллергические реакции, нарушения внимания, гиперактивность у детей, повышение уровня специфических маркеров печени и почек, а также генотоксическое и мутагенное действие [3,4].

Надпочечные железы являются органами эндокринной системы, которые активно реагируют на изменения внутренних констант организма, в том числе химических и одними из первых реализуют гормональный ответ на различные стрессорные воздействия. Хромаффинные клетки мозгового вещества этих желез синтезируют и секретируют в кровь катехоламины – адреналин и норадреналин, выступающие медиаторами симпатического отдела вегетативной нервной системы, которая активизируется при различного рода стрессовых воздействиях на организм [5]. В литературе отсутствуют сведения о реакции хро-

маффинных клеток мозгового вещества надпочечных желез в ответ на длительное воздействие тартразина.

Цель исследования – при помощи электронно-микроскопического метода изучить ультрамикроскопические особенности хромаффинных клеток мозгового вещества надпочечных желез у крыс после 60-суточного воздействия тартразина.

Материал и методы

Для осуществления поставленной цели использовали 18 белых половозрелых самцов крыс массой 200-210 г. Формирование групп для эксперимента показано в таблице.

Таблица

Характеристика экспериментальных групп	
Название группы	Вид внутрижелудочного воздействия на животных
Контрольная группа (6 крыс)	Ежедневное 60-суточное внутрижелудочное введение 1 мл физиологического раствора
Группа ТЗ I (6 крыс)	Ежедневное 60-суточное внутрижелудочное введение 1 мл тартразина в дозировке 750 мг/кг (компания Roha Dychem Pvt Ltd, India)
Группа ТЗ II (6 крыс)	Ежедневное 60-суточное внутрижелудочное введение 1 мл тартразина в дозировке 1500 мг/кг

Уход за животными в условиях вивария, проводимые процедуры в ходе эксперимента осуществлялись согласно правилам, отраженным в Директиве 2010/63/EU Европейского парламента и Совета Европейского союза [6]. Протокол исследования утвержден на заседании комиссии по биоэтике ГУ ЛНР «Луганский государственный медицинский университет имени Святителя Луки», протокол №2 от 25.03.2022 г. Выведение животных из исследования проводилось методом декапитации. После извлечения надпочечных желез из организма их измельчали, фиксировали в 2,5% растворе глутаральдегида, с последующей обработкой в 1% тетроксиде осмия по G. Palade. После дегидратации в этаноле возрастающей концентрации и абсолютном ацетоне материал заливали смесью эпоксидных смол (эпон-аралдит). Полимеризацию проводили в течение 36 часов при 60°C. Ультратонкие срезы изготавливали на ультрамикротоме УМТП-4 Сумского ПО «Электрон», контрастировали в растворе уранилацетата и цитрата свинца по E. Reynolds и изучали под электронным микроскопом EM-125 с дальнейшим фотографированием [7].

Результаты и их обсуждение

При изучении электронограмм мозгового вещества надпочечников контрольной группы крыс, можно отметить общность строения мозгового вещества надпочечников с данными Kemoklidze K.G. et al. (2022) [8]. В группе ТЗ I выявлены структурные изменения как светлых, так и темных эндокриноцитов. В обоих случаях ядро содержало гетерохроматин, распределенный в кариоплазме в виде

умеренно плотных мелкозернистых скоплений. Цитоплазма светлых эндокриноцитов была электронно-светлой, а темных эндокриноцитов – электронно-темной с единичными малого размера секреторными гранулами (нередко с пустым содержимым) и слабо развитыми цистернами гранулярной эндоплазматической сети. Митохондрии были разного размера, причем крупные из них имели не только частично поврежденные кристы, но и участки мембраны. В цитоплазме обоих видов клеток встречались участки с разрушенным содержимым. В группе ТЗ II ультрамикроскопическая картина была аналогичной таковой в группе ТЗ I, однако выявленные изменения были более выраженными. Также в цитоплазме между, преимущественно, крупными и средними митохондриями в ряде случаев с частично поврежденными кристами и мембраной выявлялось больше промежутков цитоплазмы с разрушенным содержимым (рис. 1, 2).

Выявленные ультрамикроскопические изменения в хромаффинных клетках мозгового вещества надпочечников крыс в группах ТЗ I и ТЗ II можно объяснить механизмами действия тартразина на клетки. Согласно данным Silva J. et al. (2021), тартразин вызывает нарушение баланса между маркерами антиоксидантной защиты и оксидативного стресса, нарушение структуры и функции митохондрий, а также мутации в ДНК [9]. Следствием этого являются нарушение логической цепочки ДНК-РНК-белок, расстройство окислительного метаболизма клетки, проявляющееся в данном исследовании наличием только единичных гранул секрета с гормонами

белковой природы (нередко с пустым содержанием), а также преобладанием крупных ми-

тохондрий с частично поврежденной мембраной и кристами в хромаффинных клетках.

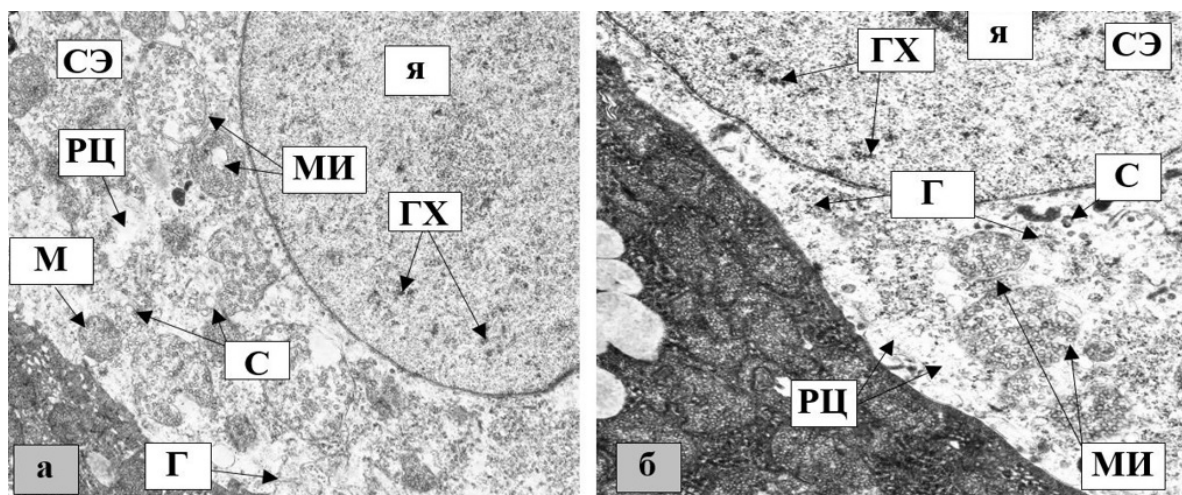


Рис. 1. Ультраструктура светлых эндокриноцитов мозгового вещества надпочечников крыс (а – группа Т3I, б – группа Т3II): СЭ – светлый эндокриноцит; я – ядро; ГХ – гетерохроматин; М – митохондрии; МИ – митохондрии с частично разрушенными кристами или мембраной; Г – гранулярная эндоплазматическая сеть; С – секреторные гранулы с пустым содержанием; РЦ – участки цитоплазмы с разрушенным содержанием. Увел.: $\times 8000$

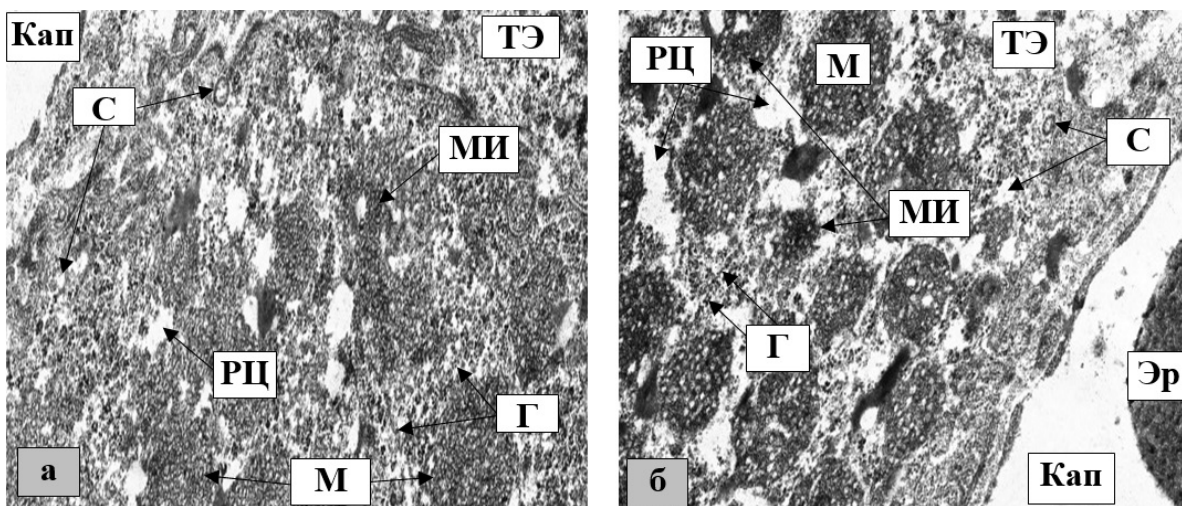


Рис. 2. Ультраструктура темных эндокриноцитов мозгового вещества надпочечников крыс (а – группа Т3I, б – группа Т3II): ТЭ – темный эндокриноцит; М – митохондрии; МИ – митохондрии с частично разрушенными кристами или мембраной; Г – гранулярная эндоплазматическая сеть; С – секреторные гранулы с пустым содержанием; РЦ – участки цитоплазмы с разрушенным содержанием; Кап – капилляр; Эр – эритроцит. Увел.: $\times 8000$

Заключение

Электронно-микроскопические изменения хромаффинных клеток мозгового вещества надпочечников крыс, вызванные 60-

суточным воздействием тартразина, указывают на снижение их функциональной активности, которая имеет прямую зависимость от вводимой дозы тартразина.

Сведения об авторах статьи:

Морозов Виталий Николаевич – к.м.н., доцент кафедры анатомии и гистологии человека Медицинского института ФГАОУ ВО НИУ БелГУ. Адрес: 308015, г. Белгород, ул. Победы, 85. E-mail: morozov_v@bsu.edu.ru.

Лузин Владислав Игоревич – д.м.н., профессор, завкафедрой анатомии человека, оперативной хирургии и топографической анатомии ГУ ЛНР «ЛГМУ им. Святителя Луки». Адрес: 91045, г. Луганск, квартал 50-летия Оборона Луганска, 1Г. E-mail: vladyslav_luzin@mail.ru.

ЛИТЕРАТУРА

1. Toxicological and Teratogenic Effect of Various Food Additives: An Updated Review / S. Sambu [et al.] // Biomed Res Int. – 2022. – 2022. – P. 6829409.
2. Recent advances in the biodegradation of azo dyes / Y. Shi [et al.] // World J Microbiol Biotechnol. – 2021. – Vol. 37, № 8. – P. 137.
3. Chung K.T. Azo dyes and human health: A review / K.T. Chung // J Environ Sci Health C Environ Carcinog Ecotoxicol Rev. – 2016. – Vol. 34, № 4. – P. 233-261.
4. Research advances in the adverse effects of azo dyes / F.C. Deng [et al.] // Zhonghua Yu Fang Yi Xue Za Zhi. – 2020. – Vol. 54, № 12. – P. 1478-1483.
5. Kanczkowski W. The adrenal gland microenvironment in health, disease and during regeneration / W. Kanczkowski, M. Sue, S.R. Bornstein // Hormones (Athens). – 2017. – Vol. 16, № 3. – P. 251-265.

6. Directive 2010/63/EU of the European Parliament and of the Council of the European Union on the protection of animals used for scientific purposes, complying with the requirements of the European Economic Area. St. Petersburg. – 2012.
7. Reynolds E.S. The use of lead citrate at high pH as an electron-opaque stain in electron microscopy / E.S.Reynolds // Journal of cell biology. – 1963. – Vol. 17. – P. 208-212.
8. Kemoklidze K.G. Rat adrenal medulla modular organization / K.G. Kemoklidze, N.A. Tyumina // RUDN Journal of Medicine. – 2022. – Vol. 26, № 3. – P. 259-273.
9. Silva J. Toxicological and ecotoxicological aspects of tartrazine yellow food dye: a literature review / J. Silva, R. Fracacio // Revista brasileira de ciências ambientais. – 2021. – Vol. 56, № 1. – P. 137-151.

REFERENCES

1. Sambu S., Hemaram U., Murugan R. [et al.] Toxicological and Teratogenic Effect of Various Food Additives: An Updated Review. Biomed Res Int. 2022;2022:6829409. doi: 10.1155/2022/6829409.
2. Shi Y., Yang Z., Xing L. [et al.] Recent advances in the biodegradation of azo dyes. World J Microbiol Biotechnol. 2021;37(8):137. doi: 10.1007/s11274-021-03110-6.
3. Chung K.T. Azo dyes and human health: A review. J Environ Sci Health C Environ Carcinog Ecotoxicol Rev. 2016;34(4):233-261. doi: 10.1080/10590501.2016.1236602.
4. Deng F.C., Wang C., Gu W. [et al.] Research advances in the adverse effects of azo dyes. Zhonghua Yu Fang Yi Xue Za Zhi. 2020;54(12):1478-1483. doi: 10.3760/cma.j.cn112150-20200114-00020.
5. Kanczkowski W., Sue M., Bornstein S.R. The adrenal gland microenvironment in health, disease and during regeneration. Hormones (Athens). 2017;16(3):251-265. doi: 10.14310/horm.2002.1744.
6. Directive 2010/63/EU of the European Parliament and of the Council of the European Union on the protection of animals used for scientific purposes, complying with the requirements of the European Economic Area. St. Petersburg. 2012.
7. Reynolds E.S. The use of lead citrate at high pH as an electron-opaque stain in electron microscopy. Journal of cell biology. 1963;17:208-212. doi: 10.1083/jcb.17.1.208.
8. Kemoklidze K.G., Tyumina N.A. Rat adrenal medulla modular organization. RUDN Journal of Medicine. 2022;26(3):259-273. doi: 10.22363/2313-0245-2022-26-3-259-273.
9. Silva J., Fracacio R. Toxicological and ecotoxicological aspects of tartrazine yellow food dye: a literature review. Revista brasileira de ciências ambientais. 2021;56(1):137-151. http://doi.org/10.5327/Z21769478746.

УДК 616-001.1

© Коллектив авторов, 2023

А.Х. Ланичева¹, В.В. Семченко², Е.В. Сосновская³, Л.А. Шарафутдинова¹
РЕОРГАНИЗАЦИЯ ЛИМФОЦИТАРНОГО ПРОФИЛЯ
ПЕРИФЕРИЧЕСКОЙ КРОВИ У КРЫС В ПОСТТРАВМАТИЧЕСКОМ ПЕРИОДЕ
¹ФГБОУ ВО «Башкирский государственный медицинский университет», г. Уфа
²ФГБОУ ВО «Омский государственный аграрный университет
имени П.А. Столыпина», г. Омск
³ВО ХМАО-Югры «Ханты-Мансийская государственная медицинская академия»,
г. Ханты-Мансийск

Цель исследования: изучить субпопуляционный состав лимфоцитов в периферической крови у белых крыс после механической травмы мягких тканей бедра.

Материал и методы. Исследование выполнено на белых беспородных крысах массой 180-200 г, которым с помощью специальной установки (падающий груз) вызвали механическую травму бедра, моделирующую высококинетическое повреждение мягких тканей [1]. Объектом воздействия служила правая задняя конечность.

Результаты и обсуждение. Исследование субпопуляционного состава лимфоцитов в периферической крови осуществлялось методом иммунофенотипирования. Через 3 суток после травмы определялись угнетение Т- и В-клеточного звена иммунитета и изменение относительного содержания иммунокомпетентных клеток лимфоцитарного профиля (CD3⁺, CD4⁺, CD8⁺, CD19⁺, CD56⁺). Через 14 суток посттравматического периода происходили частичное восстановление Т-клеточного звена и активация В-лимфоцитов.

Выводы. Максимальная выраженность изменений показателей крови, связана с иммуносупрессией всех звеньев иммунитета в острый период (через 3 суток) после травмы, а частичное восстановление установлено в более поздние сроки (через 14 суток) с активацией процессов саногенеза.

Ключевые слова: механическая травма бедра, кровь, клеточный и гуморальный иммунитет, иммунофенотипирование, CD3⁺, CD4⁺, CD8⁺, CD19⁺, CD56⁺.

A.Kh. Lanicheva, V.V. Semchenko, E.V. Sosnovskaya, L.A. Sharafutdinova
REORGANIZATION OF PERIPHERAL BLOOD LYMPHOCYTIC PROFILE
IN RATS IN THE POST-TRAUMATIC PERIOD

The objective of the research was to study the subpopulation composition of lymphocytes in peripheral blood in white rats after mechanical injury of the soft tissues of the thigh.

Material and methods. The study was carried out on white mongrel rats weighing 180-200 g, in which, with the help of a special installation (falling load), a mechanical hip injury was caused simulating high kinetic damage to soft tissues [1]. The object of the impact was the right hind limb.

Results and discussion. The study of the subpopulation composition of lymphocytes in peripheral blood was carried out by immunophenotyping. After 3 days, suppression of the T- and B-cell immunity link and a change in the relative content of immunocompetent lymphocytic cells (CD3⁺, CD4⁺, CD8⁺, CD19⁺, CD56⁺) were determined. After 14 days of the post-traumatic period, partial restoration of the T-cell link and activation of B-lymphocytes occurred.